Lane Medical Library

Ueber

Korektopia congenita.

Inaugural-Dissertation

zur

Erlangung der Doctorwürde

in der

Medicin, Chirurgie und Geburtshülfe

welche

nebst beigefügten Thesen

mit Zustimmung der Hohen Medicinischen Facultät

der Königlichen Universität zu Greifswald

am

Freitag, den 26. April 1889

vormittags 11 Uhr

öffentlich verteidigen wird

Adalbert Jaczynski

prakt. Arzt aus Westpreussen.

Opponenten:

Herr J. Pellowski, Dr. med.
„ E. Stefanowicz, cand. med.
„ T. v. Ulatowski, cand. med.

Greifswald.
Druck von Julius Abel.
1889.

Digitized by the Internet Archive
in 2026

https://archive.org/details/IA40153715_0043

Seinen theuren Eltern

sowie

seinem lieben Onkel, dem

Pfarrer J. v. Krecki in Lubcz

in Liebe und Dankbarkeit

gewidmet

vom

Verfasser.

Unter den Anomalien des Auges spielt auch die Korektopie eine nicht unwesentliche Rolle. Dieselbe kann auf zweifache Weise zu Stande kommen. Entweder ist sie erworben oder angeboren. Die erstere kommt häufig vor und verdankt ihre Entstehung einer partiellen Einlagerung der Iris in die Cornea, letztere ist ein seltener Bildungsfehler und verdient daher näher erörtert zu werden.

Bevor ich jedoch auf diese Missbildung des menschlichen Auges näher eingehe, dürfte es zweckmässig sein, eine kurze Erläuterung der Entwickelungsgeschichte der dabei betheiligten Gebilde des Auges voraufgehen zu lassen.

Die Iris erscheint beim menschlichen Embryo nach ziemlich übereinstimmenden Angaben gegen Ende der siebenten Woche als ein schmaler farbloser Ring. Erst im Laufe des dritten Monats erhält sie eine grössere Entfaltung und beginnt vom Pupillarrand aus sich zu färben. Betreffs ihrer Entstehung herrschte früher unter den Embryologen die Ansicht, dass sie einfach als ein Auswuchs der Choroidea anzusehen sei. Entgegen dieser Anschauung behauptet Fr.

Arnold, dass die Iris gewissermassen unabhängig von dem eigentlichen Gewebe der Choroidea sich entwickele und zwar durch eine membranartige Entfaltung der vorderen und langen Ciliararterien, durch deren eigenthümliche Bogenbildungen die ringförmige Gestalt der Iris bedingt sei.

Neuere Forschungen haben jedoch ergeben, dass die Iris ihre Entstehung nur zum geringen Theil der Aderhaut verdanke, während den eigentlichen Impuls zu ihrer Entwickelung die secundäre Augenblase liefert.

Letztere ist zu der Zeit, in welcher die Linse vom Hornblatt sich abzuschnüren beginnt, von einer Kapsel, einem Abkömmling der Kopfplatten, schon völlig umschlossen und reicht mit ihrer Umschlagsstelle bis an den Aequator der Linse heran. Von dieser Stelle aus gehen nach und nach die weiteren Veränderungen der beiden Hüllensysteme des Auges vor sich. Der vor der Umschlagsstelle der secundären Augenblase gelegene Abschnitt der Kopfplatten schiebt sich durch sein Wachsthum in der Richtung gegen die Augenachse zwischen Hornblatt und Linse vor und wird durch weitere Differenzirung in den äusseren Partien zur Hornhaut, in den inneren zu der Membrana capsulopupillaris und pupillaris.

Aus dem Theil der Kopfplatten dagegen, welcher mit der Linse nach innen in den Raum der Augenblase eingestülpt wurde, entwickeln sich ziemlich gleichzeitig: Sclera, die gefässreiche Schicht der Choroidea mit dem bindegewebigen Antheil des Corpus ciliare,

die hintere Linsenkapsel und der Glaskörper. Die vordere bindegewebige Anlage der Iris ist also zu dieser Zeit als Pupillarmembran schon vorhanden; sie steht aber noch in inniger Verbindung mit der Hinterfläche der Cornea als directe Fortsetzung der Kopfplatten. Der Anstoss zur Isolirung der Iris von der vorderen Bulbuswand[1]) erfolgt etwas später durch die Wucherung des vorderen Abschnittes der secundären Augenblase.

Was nun die Differenzirung anbetrifft, so beginnt dieselbe von einer in gleicher Entfernung vom Linsenäquator gelegenen Stelle und markirt sich hauptsächlich durch eine Verdünnung und Verlängerung des inneren Blattes, da das äussere zu dieser Zeit sich schon in eine sehr feine und nur wegen des dunklen Pigments erkennbare Schicht zurückgebildet hat. Durch diesen Process wird „die innere Lamelle in eine vordere und hintere Abtheilung geschieden; die letztere wird zur eigentlichen Retina, die vordere wird zur Iris und Pars ciliaris retinae."

Welches Blatt der secundären Augenblase an der Pigmentirung der Iris grösseren Antheil habe, ist zur Zeit noch unentschieden; „Thatsache ist aber, dass der Pigmentheil der Iris aus den verschmolzenen Blättern der Iris hervorgehe, und als die sogenannte Uvea bis zum Pupillarrand nach vorn sich erstrecke."

---

1) Handbuch der gesammten Augenheilkunde von Graefe und Saemisch, II. Bd. 2. Theil: Entwickelungsgeschichte des Auges § 11.

Fragen wir uns nach dem Entstehen der Korektopie, so kommt hierbei zweierlei in Betracht. Entweder haben wir es hier einfach mit einer Entwickelungshemmung zu thun, oder es handelt sich um einen pathologischen Process. Nicht unwahrscheinlich ist drittens auch die Annahme, für welche namentlich v. Ammon eintritt, dass beide Vorgänge zugleich hierbei sich abspielen.

Wie weit letztere Ansicht für betreffende Anomalie anzupassen ist, möge zunächst noch folgendes zur Erläuterung dienen: Schon am normalen Auge hat die fontale Iris nicht in der ganzen Circumferenz die gleiche Breite, sondern ist bis zum 6. Monat nach innen oben etwas schmäler als an den übrigen Stellen. Diese Erscheinung bringt es mit sich, dass auch bei vollkommen ausgebildeter Iris das obere innere Segment schmäler als das untere äussere ist, und die Pupille kaum jemals völlig central hinter der Cornea liegt.

Tritt nun zu dieser schon rein physiologisch eingetretenen Verzögerung des Wachsthums an qu. Stelle ein überwiegendes Wachsen an den unteren und äusseren Grenzen des Pupillarrandes hinzu, so lässt sich ein abnormer Grad excentrischer Pupillenlage sehr leicht erklären.

Somit basiren alle diejenigen Fälle von Korektopie, bei denen wir es mit einer Verschiebung der Pupille nach unten und innen zu thun haben, auf einer ungleichmässigen Entwickelung des Irisringes in Folge

der verminderten Wachsthumsenergie an der Choroidealspalte. Nun sind aber auch mehrere Fälle in der Litteratur verzeichnet, wo die Verlagerung der Pupille nach oben oder aussen stattgefunden hat.

Zur Erklärung dieser Fälle müssen wir auf die Beziehung der fötalen Iris zur Linse und Pupillarmembran hinweisen. Wiewohl die Vorgänge in jedem einzelnen Falle noch nicht hinreichend klar gelegt sind, so dürften doch die von v. Graefe und zwei von Mooren beobachteten Fälle, in welchen die Pupillen auf beiden Augen nach oben und aussen verschoben waren, und wo gleichzeitig eine Linsenluxation bestand, die oben erwähnte Hypothese unterstützen.

Ueberhaupt wird die Korektopie nur selten als selbständig stehende Bildungsanomalie beobachtet; meistens sind mit ihr, abgesehen von der schon oben erwähnten Linsenluxation noch andere Abnormitäten des Auges verbunden. Die gewöhnlichsten Complicationen sind Koloboma iridis, Dikorie oder Polykorie und Mikrophthalmus. Eine nicht seltene Begleiterscheinung der Korektopie ist ferner das Irisschlottern und zwar in Folge von Luxation oder gänzlichen Fehlens der Linse. Ausserdem kommen gelegentlich vor: Membrana pupillaris perseverans, Amaurosis und dergl. ähnliches.

Der Grad der Sehstörung, welcher mit der Korektopie einhergeht, fällt sehr verschieden aus, so dass es nicht möglich ist, a priori bestimmte Schlussfolgerungen darüber zu machen. Nur in wenigen Fällen

lassen sich ophthalmoscopisch genügende Gründe hierfür auffinden, und diese bestehen dann meistens in der Sklerektasia posterior.

Nach diesen allgemeinen Bemerkungen sei es mir nun gestattet, einige Fälle dieser Missbildung, so weit ich mich hierüber aus der Litteratur informiren konnte, zusammen zu stellen und zum Schluss einen Fall, welchen ich selbst in der hiesigen Augenklinik genauer zu beobachten Gelegenheit hatte, folgen zu lassen.

Wohl die erste gute Abbildung mit kurzer Beschreibung der Korektopie lieferte Demours in seinen Traité des maledies des yeux. Paris 1818 auf Taf. 64, Figur 1.

Müller[1]) aus Cöln publicirt einen Fall von Korektopie, welcher mit Mikrophthalmus und Strabismus convergens combinirt war. Die Pupillen beider Augen haben vollständig runde Gestalt und sind aus dem Centrum nach dem unteren Cornealrande hin verlagert. Das Sehen nach unten ist unmöglich, weil bei dieser Blickrichtung die Pupille von dem unteren Augenlid ganz verdeckt wird.

Interessante Verhältnisse bieten auch die beiden Fälle, welche Albrecht von Graefe[1]) bei zwei Geschwistern beobachtet hat. Die Eltern dieser Kinder sind vollständig gesund, und zeigt sich in

---

[1]) Zeitschrift für Ophthalmologie von v. Ammon, Bd. V, pag. 322.

[1]) Archiv für Ophthalmologie von Arlt, Donders und v. Graefe Bd. II. 2. Abtheilung. pag. 255.

ihren Augen nicht die geringste Anomalie. Bei dem einen Kinde, einem Knaben von 10 Jahren, ist auf dem rechten Auge die elliptische Pupille nach unten und innen bis nahe an den Cornealrand verschoben; linkerseits stellt die Pupille dieselbe Figur dar, ist aber nach oben und innen dislocirt. Beide Linsen sind durchsichtig und nach der entgegengesetzten Seite wie die Pupillen verschoben, so dass ihr Rand, auf der Längsaxe der Pupille senkrecht stehend, den Pupillenraum in zwei Theile spaltet. Die Vorderfläche der Iris ist mit einem den Pupillenraum umkreisenden Faser-Wulst versehen. Derselbe ist an dem schmalen Iristheil nur als eine feine weisse Linie angedeutet und nimmt mit der Entfernung von jenem an Erhabenheit zu. Nach Anwendung von Atropin verändern die Pupillen ihre Gestalt, indem sie annähernd die runde Form annehmen. Abgesehen von der ungleichen Pupillenverschiebung zeigt der äussere Bau des linken Auges fast dieselben Verhältnisse wie das rechte, nur ist die Dislocation der Linse so hochgradig, dass eine Diplopie, wie sie auf dem rechten Auge besteht, hier nicht zu Stande kommen kann. Die Sehkraft des linken Auges ist besser als die des rechten, denn mit jenem kann Patient mit passendem Convexglas die feinste Schrift erkennen, während mit dem rechten kaum Nr. 3 (der Jaeger'schen Schriftproben) gelesen wird. Ausser der Diplopie besteht auf dem rechten Auge, wo Patient gewöhnlich das durch die Linse fallende Licht zum Sehen benutzte,

ein excessiver Grad von Myopie, welcher durch Concavgläser nicht vollkommen zu corrigiren ist. Beiden Augen gemeinsam ist die Iridodonesis, welche besonders an den Rändern der Pupille sehr stark hervortritt. Die ophthalmoscopische Untersuchung ergiebt keine Abnormitäten.

Bei dem anderen Kinde, einem Mädchen von $1^{3}/_{4}$ Jahren, ist die elliptische Pupille auf dem rechten Auge nach unten und um ein Weniges nach aussen verschoben, auf dem linken nach oben und etwas nach aussen. Die Linsen sind in einer Richtung dislocirt, welche die Mitte inne hält zwischen der Längsaxe der Pupille und dem horizontalen Durchmesser der Iris. Dementsprechend steht der Linsenrand nicht genau quer in der Pupille, sondern zwischen der Querrichtung und einer verticalen Durchschnittslinie der Iris intermediär. Im Uebrigen haben wir hier dieselben Verhältnisse wie bei dem Knaben.

In dem von Manz[1]) beobachteten Fall von doppelseitiger Korektopie ist rechterseits die senkrecht ovale Pupille nur wenig nach unten dislocirt, auf dem linken dagegen ist die Verschiebung der gleich gestalteten Pupille so hochgradig, dass sie ganz nahe am Hornhautrand ihren Sitz hat. Die Bulbi sind stark nach innen gestellt, sonst aber nicht abnorm. Die Reaktion beider Pupillen ist gut, die Struktur der Irides keineswegs pathologisch verändert, die Kammern

[1]) L. c. § 16. pag. 92.

sind tief. Bei Bewegungen des linken Auges kommt im Pupillargebiet hin und wieder eine weisse Masse zum Vorschein, welche nach Ansicht des Verfassers nichts anderes ist als die geschrumpfte Catarakt. Rechts starke Iridodonesis und schwarze Pupille. Der 18jährige Knabe ist auf beiden Augen stark amblyopisch. Ueber den Augenhintergrund fehlen jegliche Angaben.

Pflüger[1]) — Jahr 1881 — berichtet über zwei Fälle von Korektopie bei zwei Brüdern. Bei dem jüngeren, einem Knaben von 12 Jahren, besteht das Uebel auf beiden Augen. Beide Pupillen sind nach oben aussen verschoben und stellen kleine elliptische Figuren dar, welche am peripheren Ende sich etwas zuspitzen. Die Reaktion der Pupillen auf Lichteinfall ist vermindert. Nach Einträufelung von Atropin werden in den breiteren Partien der Iris, also nach unten und innen stark hervorspringende concentrische Faltungen sichtbar. Während man im rechten Auge umsonst nach der Linse fahndet, bemerkt man linkerseits in dem unteren Theil der mydriatischen Pupille den oberen Rand der senkrecht nach unten dislocirten Linse, welche wegen des lebhaften Nystagmus in zitternder Bewegung sich befindet. Starkes Irisschlottern ist auf beiden Augen vorhanden. Die Untersuchung mit dem Augenspiegel ergiebt linker-

---

1) Pflüger's Bericht über das Jahr 1881. Universitäts-Augenklinik in Bern. pag. 52.

seits starke sklerochoroiditische Veränderungen in der Gegend zwischen Pupille und Macula lutea.

Im Sehvermögen und in der Refraction stimmen beide Augen völlig miteinander überein:

V ohne Glas $^2/_{24}$, mit + 7 für die Ferne $^2/_{18}$, mit + 12 für die Nähe $^1/_5$.

Bei dem 16jährigen Bruder ist die Korektopie nur auf dem rechten Auge vorhanden. Die Verschiebung der Pupille ganz ebenso wie dort, nach oben aussen. Das linke Auge hat central gelegene Pupille, ist aber sonst mit ähnlichen pathologischen Veränderungen behaftet wie das rechte. Beiderseits Iridodonesis und Umsäumung der Pupille mit einem schmalen weissen Ring in Folge von Atrophie des Sphincter iridis. Am linken Auge besteht nur minimale Verschiebung der Linse in senkrechter Richtung nach unten, im rechten dagegen ist die Linse stark nach unten innen dislocirt und so um ihre Axe gedreht, dass ihr innerer Umfang die Iris nach vorn drängt. Der ophthalmoscopische Befund beider Augen ist derselbe, wie bei dem jüngeren Bruder.

V des linken Auges mit — 12—$^2/_{36}$

V des rechten Auges mit + 9—$^1/_{46}$.

Die Augen der Eltern und der übrigen Geschwister waren völlig normal.

Der Thomas R. Pooley'schen[1]) Mittheilung zu

---

[1]) Archiv für Augen- und Ohrenheilkunde von Knapp und Moos, III. Bd., 1. Abth., pag. 171.

Folge bestand neben einer starken Verschiebung der schmal ovalären Pupille nach innen eine centrale Undurchsichtigkeit mit gegen die Peripherie speichenartig auslaufenden Trübungen. Die inneren Theile des Auges waren der ophthalmoscopischen Untersuchung noch zugänglich und erwiesen sich als durchaus normal. Das linke Auge ist völlig gesund, das Sehvermögen des rechten etwas herabgesetzt.

Beachtung verdient ferner der Simrock'sche Fall[1]), weil Verfasser hierin die Strukturverhältnisse der Iris etwas genauer berücksichtigt hat. Die Pupillen sind sehr eng, eckig und nach oben und innen gestellt. Die Korektopie durch Myosis complicirt. Betreffs der Veränderungen des Irisgewebes gibt dieser Autor folgendes an:

„Die Iris zeigt nicht das gewöhnliche Relief, eine dadurch gegebene Trennung eines inneren und äusseren Kreises fehlt; die Zeichnung an der Oberfläche beschränkt sich auf eine radiäre Streifung, welche vom Ciliar- bis Pupillarrand sich erstreckt und der oberflächlichen Lage einer dicken Schicht radiär verlaufender breiter Faserbündel ihre Entstehung verdankt." Die hintere Schicht der Iris, welche zwischen den nach der Peripherie hin divergirenden Fasern deutlich zu sehen ist, stellt eine graubräunliche Membran dar und trägt auf ihrer Vorderfläche eine Anzahl braun pigmentirter, circulär verlaufender Streifen, so dass die Iris einer Mosaikfläche ähnliches Aussehen bietet.

[1]) Würzburger medicinische Zeitschrift, III. Bd., pag. 412.

Pufahl[1]) hat über vier Fälle berichtet.

Der Befund ist kurz folgender:

Fall I (von Sichelfils beobachtet). Rechts: Phthisis bulbi als Folge eines Traumas. Die linke Pupille von der Form eines kleinen Ovals mit von unten innen nach oben aussen gestellter Längsaxe liegt oben und aussen. Die Iris ist radiär gestreift, die Pupille reaktionslos, starke Iridodonesis, Aphakie im Pupillargebiet und Querfaltung der Iris beim Blick nach unten. Letztere Erscheinung, sowie die entoptische Wahrnehmung des Patienten, dass nach wiederholten Bewegungen des Auges nach oben und unten ein runder Körper sich vor dem Fixationspunkt vorstelle, sind nach Ansicht des Berichterstatters durch Herumschwimmen der luxirten Linse im Glaskörper veranlasst, wodurch auch die jedweise auftretende Querfaltung der Iris bedingt wird.

Fall II betrifft den Bruder des vorigen Patienten. Doppelseitige Korektopie. Die rechte Pupille hat die Form einer Ellipse und ist nach oben und aussen verlagert. Der grosse Durchmesser verläuft von unten innen nach oben aussen. Reaktion auf Lichteinfall nicht vorhanden, starkes Irisschlottern, Aphakie im Pupillargebiet, Glaskörper getrübt. Links liegt die Pupille oben und innen und zieht sich auf Lichteinfall lebhaft zusammen. Iridodonesis und Luxation der Linse nach unten.

[1]) Centralblatt für praktische Augenheilkunde von Hirschberg 1879, III. Jahrgang. S. 293.

Im Fall III (von Pufahl selbst beobachtet) handelt es sich um einen Knaben, dessen Eltern Geschwisterkinder und dessen Vater und Grossvater stark myopisch waren. Beiderseits Iridodonesis, die Form der Pupillen queroval, Funktion der Irides gering. Links liegt die Pupille gerade nach oben verlagert, rechts nach oben aussen. Beide Pupillen haben sich dem Cornealrand so stark genähert, dass der Irisring an dieser Stelle vollständig fehlt. Am rechten Auge ist der obere Linsenrand nur bei starker Wendung des Bulbus nach unten und innen wahrnehmbar, während er linkerseits mitten im Pupillargebiet auf den ersten Blick sichtbar ist.

Fall IV. Beide Pupillen sind abnorm klein und liegen oben aussen. Die linke stellt eine eckige Figur dar, welche einem abgestumpften Dreieck ähnlich ist, die rechte hat die Form eines Ovals. Rechts Iridodonesis und minimale Pupillenreaktion, links ist das Pupillenspiel beinahe normal, das Irisschlottern nicht vorhanden. Die Linse ist in beiden Augen stark nach unten luxirt. Im Augenhintergrund keine Abnormität.

Ein recht klassisches Beispiel für die Erblichkeit dieses Bildungsfehlers finde ich in der Inaugural-Dissertation von Frickhoeffer.[1]) Autor beschreibt drei Fälle von Korektopie bei Geschwistern, deren Eltern nachstehende Fehler an ihren Augen aufzuweisen hatten.

[1]) Ueber Korektopie. Inaugural-Dissertation von C. Frickhoeffer. Bonn 1880. pag. 19.

a) Befund beim Vater:

Die Pupille ist allerdings central gelegen, jedoch ist die Form derselben eine ovale. Rechterseits kleines Staphyloma posticum und starker Astigmatismus myopicus.

b) Befund bei der Mutter:

R. Catarakta incipiens, flottirende Glaskörpertrübung, Staphyloma posticum nebst einigen choroiditischen Veränderungen. L. starke Myopie.

Ausserdem ist zu bemerken, dass nach Angabe der Eltern ein viertes Kind, welches abwesend war, ähnliche Veränderungen an den Augen hatte, wie seine drei Geschwistern.

Fall I.

Patientin, 19 Jahre alt; wegen der von Jugend auf bestehenden starken Myopie konnte dieselbe weder das Lesen noch Schreiben erlernen. R. Schlottern und Faltung der Iris. Die elliptisch gestaltete Pupille hat zackige Ränder und ist nach unten und innen verschoben. Ringfasern und Radiärstreifen der Iris völlig erhalten. Bei fokaler Beleuchtung sieht man die centralen Enden der letzteren in die in die Pupille vorspringenden Zacken der Iris einmünden. Die Funktion der Iris normal, die Linse ist aus dem Pupillargebiet verschwunden und liegt frei beweglich auf dem Boden des Auges. Bei der Untersuchung mit dem Augenspiegel ist zu constatiren: flottirende Glaskörpertrübung, eine weisse Sichel nach aussen von der Pupille

und diffuse Atrophie der Pigmentschicht der Retina S + 2, 25 D = $^{20}/_{40}$.

Links. Die Pupille ist ein wenig nach innen dislocirt, zeigt normale Grösse und annähernd runde Gestalt, indem nur ihr oberer äusserer Rand mit einigen Zipfeln besetzt ist. Im Uebrigen verhält sich die Iris ebenso wie auf dem rechten Auge. Die Linse ist in horizontaler Richtung so weit nach aussen verschoben, dass ihr innerer Rand in der Mitte der Pupille sichtbar ist. Diplopie. Im Augenhintergrund einige atrophische Stellen in der Nähe der Pupille. S + 1, 5 D = $^{20}/_{50}$.

Fall II.

Patientin ist 17 Jahre alt und erfreut sich eines leidlichen Sehvermögens. „Sie hat Lesen und Schreiben gelernt und zeigt überhaupt mehr Intelligenz, als ihre beiden anderen Geschwister, die etwas zum Cretinismus neigen."

Status. Rechts. Die eiförmige Pupille liegt im unteren inneren Segment der Iris und mit ihrem schmäleren Ende gegen den Limbus corneae gerichtet. Die Linse ist in entgegengesetzter Richtung dislocirt und schneidet das Pupillargebiet in einem nach innen und aussen convexen Bogen. Diplopie mit schief übereinander liegenden Bildern. Pupillenreaktion vortrefflich, Schlottern und Faltung der Iris wie bei der Schwester. Patientin erkennt die Fingerzahl auf 3′ Entfernung.

Links. Die Pupille hat die Form eines mit seiner Längsaxe vertikal gestellten Ovals und ist in selbiger Richtung nach unten verschoben. Aus dem Vorhandensein der Linse kann man vermuthen, dass ihre Dislocation gleichfalls nach unten stattgefunden hat. Weitere Complicationen sind: Irisschlottern und geringgradige Choroiditis. Mit — 1, 25 D S = $^{20}/_{40}$.

Fall III.

Das dritte Kind, ein Knabe von 12 Jahren, hat ein so schlechtes Sehvermögen, dass er nicht einmal sicher zu gehen sich erdreistet.

Rechts. „Die Iris schlottert in ihrem ganzen Umfange und zeigt vielfach Hervorwölbungen, längliche, radiär gestellte Wülste und Einsenkungen.“ Die Pupille liegt oben und aussen dicht an der Cornea, ihre Gestalt ähnlich einer Ellipse mit unregelmässig gezackten Rändern. Die Linse hat ihre normale Stellung vollständig verlassen und liegt unbeweglich auf dem Boden des Auges. Pupillenreaktion gering. Ohne Glas vermag Patient die Fingerzahl in einer Entfernung von 4′ erkennen, mit + 10 D liest er Zahlen Sn 2 in der Nähe.

Links. Starkes Irisschlottern. Die oval geformte Pupille hat völlig glatte Ränder und ist nach oben und aussen verlagert. In der ganzen Circumferenz erscheint die Iris gefaltet und entbehrt vollkommen ihrer Funktion. Die Linse ist weder in der Pupille noch an irgend einer anderen Stelle des Glaskörpers

sichtbar. Bestehende Glaskörpertrübung lässt nur an einzelnen Stellen einige choroidische Flecken erkennen. Patient ist auf diesem Auge hochgradig amblyogisch. Diese Fälle sind in der Dissertation durch 6 Abbildungen gut dargestellt.

Von den übrigen in der Literatur nur kurz beschriebenen Fällen, wie die von Soelberg, Wells, Galezowski etc. glaube ich absehen zu dürfen und gehe nunmehr zu dem von mir selbst beobachteten Falle über.

Patient ist der 21 Jahre alte Tuchmacher Heinrich Schlie aus Plauen in Mecklenburg. Er giebt an, dass er mit dem linken Auge von Kindheit an fast garnicht gesehen habe, auf dem rechten Auge sei er immer kurzsichtig gewesen, doch habe er in der Nähe deutlich gesehen, auch gewöhnliche Schrift lesen können. Unter seiner Verwandtschaft sei ihm kein Fall von abnormer Augenbildung bekannt. Seit dem 5. November v. J. ist rechterseits eine ziemliche Verschlechterung des Sehvermögens eingetreten, nachdem er das Auge eine Zeit lang beim Tuchmachen besonders hart angestrengt hatte, so dass er jetzt seine gewohnte Arbeit nicht ausführen kann.

Status. R. Auge (cf. Tab. Fig. Ia. u. Ib).

Am äusseren Bau des Auges ist keine Abnormität zu entdecken; die Cornea ist klar und von normaler Grösse, ebenso die Tiefe der vorderen Augenkammer. Die graubraune Iris zeigt deutliche Radiärfaserung und ist von zwei Oeffnungen durchbrochen. Beide

liegen im unteren äusseren Segment der Iris. Die grössere hat die Form einer am peripheren Ende in eine Spitze auslaufenden Ellipse (Mandelgestalt). Ihr längster Durchmesser, welcher ungefähr 5 mm beträgt, verläuft in schräger Richtung von oben innen nach unten aussen. Der quere Durchmesser ist an der breitesten Stelle 3 mm lang. Um diese Oeffnung herum ist die Iris auffallend hell gefärbt. Der weisse Saum hat überall dieselbe Breite von etwa 4 mm Durchmesser mit Ausnahme seiner oberen äusseren Partie, wo er deutlich schmäler erscheint.

An demselben kann man deutlich unterscheiden Radiärfasern und Ringmuskulatur, welch' letztere besonders an seiner inneren und äusseren Umgrenzung stark in die Augen fällt. Ueber dem oberen peripheren Ende dieses Saumes, dem Ciliarrand dicht anliegend, ist eine zweite Oeffnung vorhanden. Dieselbe stellt eine parabelähnliche Figur dar und ist so klein, dass sie gerade von vorne gesehen kaum sichtbar ist. Bei der Betrachtung von der Nasenseite aus, mit Zuhülfenahme fokaler Beleuchtung ist sie jedoch unter dem Limbus corneae leicht zu sehen und erscheint fast wie eine Iridodialyse. Nach Einträufelung von Atropin verändert sie ihre Form, indem ihre centrale Begrenzung sich zu einer schwach convexen Linie gestaltet. Hieraus und aus dem Fehlen eines weissen Saumes, wodurch die Nachbaröffnung als eigentliche Pupille gekennzeichnet ist, wie auch aus der mehr oder weniger dreieckigen Form nach Eserinwirkung

geht mit Deutlichkeit hervor, dass diese Oeffnung nichts anderes ist, wie eine Spaltbildung zwischen den Radiärfasern des Irisgewebes und, dass ihre Gestaltveränderung nur eine passive sein kann, abhängig von der jedesmaligen Erweiterung und Verkleinerung der eigentlichen Pupille. Letztere reagirt prompt auf Lichteinfall und Atropin mit gewöhnlicher Excursion. Bei ihrer Vergrösserung nimmt sie mehr oder weniger abgerundete Gestalt an, ohne jedoch die Form eines Kreises völlig zu erreichen. Nach Eserineinwirkung zieht sich die Pupille bis auf eine fast liniäre Spalte zusammen. An der Stelle, wo die Spitze der Pupille dem Hornhautrand anliegt, ist die Beweglichkeit der Iris gleich Null, hier scheint der Sphincter iridis gänzlich zu fehlen. Irisschlottern ist nicht vorhanden.

Das Auge besitzt eine axiale Myopie und ist an der Aequatorialgegend des Bulbus durch den bläulichen Schein die Verdünnung der Sclera erkennbar. Die Linse ist nur leicht getrübt, so dass die Einzelheiten des Augenhintergrundes noch deutlich gesehen werden können. Es besteht ein geringer Grad von Sclerektasia posterior nebst einigen choroiditischen Veränderungen, von denen sechs an der Zahl als kleine weisse Flecken, umgeben von einem Pigmentsaum, in Form einer weissen Perlenschnur an der Macula lutea vorbeiziehen. Durchkreuzt wird diese Linie von drei anderen, welche in vertikaler Richtung ihren Sitz haben. Das Sehvermögen ist stark alterirt.

Patient vermag die Finger nur auf 1 Meter Entfernung deutlich zu unterscheiden. Mit Gläsern wurde eine Besserung des Sehvermögens nicht erzielt. Was das Vermögen der Farbenunterscheidung anbetrifft. so kann Patient alle Farben, mit Ausnahme von „grün", mit ziemlicher Sicherheit angeben.

L. Auge. (cf. Tab. Fig. IIa und b.)

Aeusserer Bau des Auges, Cornea und vordere Kammer sind normal, nur der Längsbau des Augapfels ist erkennbar. Die Iris ist radiär gestreift und besitzt graubraune Farbe. An ihr sind ebenso wie rechts zwei ungleichgestaltete Oeffnungen zu constatiren. Diejenige, welche in der oberen äusseren Partie der Iris liegt, stellt, abgesehen von der Einkerbung am convexen Rande ein Kreissegment dar, dessen Basis gegen die Peripherie gerichtet ist. In der ganzen Circumferenz dieser Oeffnung befindet sich ein schmaler Streifen Irisgewebes, der gut gekennzeichnete Sphincter, welcher dieselbe Struktur und weisse Nüancirung wie der entsprechende Saum des rechten Auges aufweist. Die zweite Oeffnung ist in dem inneren unteren Abschnitt der Iris lokalisirt und hat die Form eines Ovals. Die Längsaxe desselben, etwa 8 mm lang, steht beinahe senkrecht zum Längsdurchmesser der vorigen Figur. Von einem weissen Saum wird diese Oeffnung nicht begrenzt. Dagegen setzt sich etwa in der Mitte des oberen Randes qu. Ovals eine dünne Faser ab, welche in der vorderen Augenkammer flottirt. Dieser Spalt ist durch das Ausein-

anderweichen der Radiärfasern veranlasst. Nach Anwendung von Atropin nimmt an Umfang nur die obere Oeffnung in erheblichem Masse zu, während die untere Spaltbildung, was die Form anbetrifft, ähnlich wie die obere rund wird, der Umfang an sich aber derselbe bleibt (s. Fig. IIb.). In entsprechender Weise gestalten sich dann auch die Verhältnisse nach Eserineinwirkung. Die Linse ist auch in diesem Auge deutlich sichtbar, ebenfalls nicht dislocirt und zeigt leichte Trübungen. Am Augenhintergrund nimmt man mit dem Ophthalmoscop in der ganzen Ausdehnung der Macula lutea eine ziemlich beträchtliche Pigmentablagerung wahr. Ausserdem ist eine leichte Sclerektasia zu constatiren. Die Sehkraft ist auf diesem Auge noch mehr herabgesetzt wie auf dem rechten. Patient vermag die Fingerzahl in einer Entfernung von etwa 20 cm nur mit Mühe erkennen. Betreffs des Farbensinns existirt zwischen beiden Augen bis auf die Distanz der vorgehaltenen Farbenobjekte kein Unterschied.

Auch in diesem Falle tritt die Korektopie nicht als isolirte Anomalie auf, sondern ist, wie in allen früher beschriebenen Fällen mit axialer Myopie und Sclerektasia posterior verbunden, wobei die mehr oder minder starke Amblyopie nicht fehlt. Deutlich tritt auch hier hervor, dass das Irisgewebe nur unvollkommen ausgebildet ist, was sich hier ausserdem noch durch Dikorie kund giebt. Aber auch der übrige Uvealtraktus ist in seiner Entwicklung zurück-

geblieben, was in der Sclerektasia post. und den Defecten in der Chorioidea hervortritt. Diese letztern dürften als neugeborene anzusehen sein, wenn auch später in deren Umkreis schwach entzündliche Vorgänge hinzugetreten sind. Dafür spricht die in letzter Zeit aufgetretene Schwachsichtigkeit des Auges, die nicht mehr zur gewohnten Arbeit ausreichte. Die Linse ist in unserm Falle zwar nicht dislocirt, doch zeigt sich die pathologische Veränderung durch ihre Trübung.

Zum Schluss sei es mir gestattet, an dieser Stelle die angenehme Pflicht zu erfüllen, meinem hochverehrten Lehrer, dem Herrn Prof. Dr. Schirmer, der mich bei der Anfertigung dieser Arbeit bereitwilligst unterstützte, meinen innigsten Dank auszusprechen.

Erklärung der Figurentafeln:

Fig. Ia. Rechtes Auge im gewöhnlichen Zustand.
Fig. Ib. Rechtes Auge nach Atropineinwirkung.
Fig. IIa. Linkes Auge im gewöhnlichen Zustand.
Fig. IIb. Linkes Auge nach Atropineinwirkung.

Vita.

Adalbert Jaczynski, katholischer Konfession, Sohn des Besitzers Barth. Jaczynski zu Stobno, Kr. Tuchel und dessen Ehefrau Marianna, geb. von Krecka, wurde am 21. April 1861 zu Stobno geboren. Nachdem er den ersten Unterricht in seinem Heimathsorte empfangen hatte, besuchte er das Kgl. Gymnasium zu Konitz und verliess dasselbe Ostern 1884 mit dem Zeugniss der Reife. Um Medicin zu studiren, begab er sich sodann nach Greifswald und wurde unter dem Rektorate des Herrn Consistorialrath Prof. Dr. Cremer in das Album der medizinischen Facultät eingetragen. Das Tentamen physicum bestand er am 9. Juni 1886, die Staats-Prüfung am 6. April 1889 und sein Examen rigorosum am 25. April 1889.

Während seiner Studienzeit besuchte er die Vorlesungen, Kurse und Kliniken folgender Herren Professoren und Docenten:

Prof. Dr. A. Budge †. Geh. R. Prof. Dr. J. Budge †.
Prof. Dr. von Feilitzsch †. Prof.. Dr. Gerstaecker.
Prof. Dr. Grawitz. Prof. Dr. Helferich. Prof. Dr. Holz.
Prof. Dr. Krabler. Geh. R. Prof. Dr. Landois.
Geh. R. Prof. Dr. Limpricht. Dr. Löbker.
Geh. R. Prof. Dr. Mosler. Dr. Peiper. Geh. R. Prof. Dr. Pernice.
Prof. Dr. v. Preuschen. Prof. Dr. Rinne.
Prof. Dr. Schirmer. Prof. Dr. Schmitz. Prof. Dr. Sommer.
Prof. Dr. Solger. Prof. Dr. Strübing. Prof. Dr. Schulz.

Allen diesen hochverehrten Herren, welche zu seiner Ausbildung beigetragen, spricht Verfasser an dieser Stelle seinen besten Dank aus.

Thesen.

I.

Colobom und Korektopie sind sowohl in ihrer Entwickelung, als auch in ihrer äusseren Erscheinung vollständig von einander zu trennen.

II.

Bei Hydrocephalus ist zur Entwickelung der Geburt eine Punktion mittelst eines Troicarts die zweckmässigste Methode.

III.

Spontane Epiphysenlösungen sind nicht an die acute Osteomyelitis gebunden.

Fig. I a.

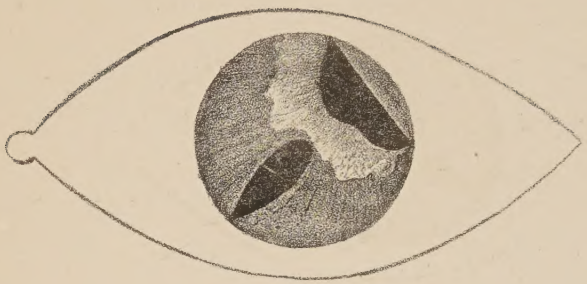

Fig. II a.

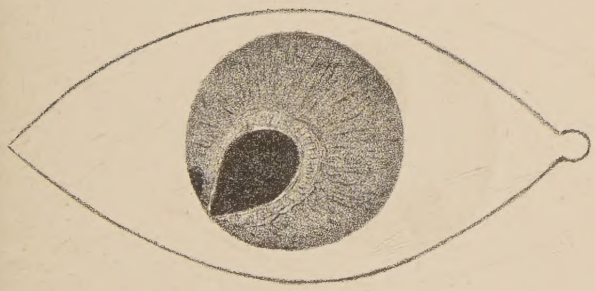

Fig. I b.

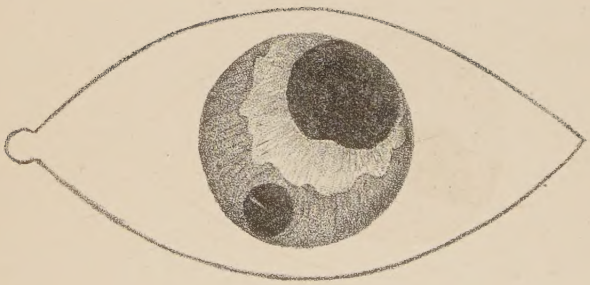

Fig. II b.

Lith. Anst. v. Julius Abel, Greifswald.